

ASSISTÊNCIA DE ENFERMAGEM À PESSOA COM ÚLCERA VENOSA: RELATO DE CASO

NURSING CARE FOR PEOPLE WITH VENOUS ULCER: RELATO DE CASO

ATENCIÓN DE ENFERMERÍA A PERSONAS CON ÚLCERA VENOSA: RELATO DE CASO

¹Maria Karoline Santos Lima²Hevillyn Cecília Ventura Barbosa Marinho³José Arthur Guimarães dos Santos⁴Kalyne Araújo Bezerra⁵Kleyton Wesllen de Lima Ferreira⁶Raissa Lima Coura Vasconcelos.⁷Fabiola Moreira Casimiro de Oliveira

¹Enfermeira. Residente em Saúde da Família e Comunidade. Faculdade de Ciências Médicas da Paraíba-FCMPB, João Pessoa, Brasil. ORCID – <https://orcid.org/0000-0001-7177-8950>

²Enfermeira. Residente em Saúde da Família e Comunidade. Faculdade de Ciências Médicas da Paraíba - FCMPB, João Pessoa, Brasil. ORCID – <https://orcid.org/0000-0002-2299-9869>

³Enfermeiro. Residente em Cardiologia. Faculdade de Enfermagem Nova Esperança, FACENE, João Pessoa, Brasil. ORCID - <https://orcid.org/0000-0002-8451-8055>

⁴Enfermeira. Mestranda em enfermagem. Universidade Federal do Rio Grande do Norte (UFRN). Natal, Rio Grande do Norte, Brasil. ORCID: <https://orcid.org/0000-0001-8108-9980>

⁵Enfermeiro. Residente em Pediatria. Escola de Saúde Pública – ESP-PB, João Pessoa, Brasil. ORCID - <https://orcid.org/0000-0002-3314-9560>

⁶Enfermeira. Pós-graduada em Dermatologia, Residente em Saúde da Família e Comunidade. Faculdade de Ciências Médicas da Paraíba, João Pessoa, Brasil. ORCID - <https://orcid.org/0000-0001-6249-1894>

⁷Enfermeira. Mestre em enfermagem. Universidade Federal da Paraíba, João Pessoa, Brasil. ORCID – <https://orcid.org/0000-0003-2983-6621>

Autor correspondente**Maria Karoline Santos Lima**

Rua: Risoldo Ferreira de Lima Rizzo - 139 - Planalto Boa Esperança. João Pessoa – PB. Brasil. CEP: 58065137. Contato: +55(83) 98845-4403. E-mail: karolinelimaenf@gmail.com

Submissão: 08-12-2022**Aprovado:** 27-12-2022**RESUMO**

Objetivo: Relatar a assistência de enfermagem ao paciente com úlcera venosa e o impacto na qualidade de vida do usuário. **Metodologia:** Trata-se de um estudo qualitativo do tipo relato de caso com delineamento qualitativo, seguindo a lista de verificação da Case Report Guidelines (CARE) da EQUATOR Network. **Resultados:** No presente estudo foi possível observar a evolução cicatricial de uma úlcera venosa localizada no membro inferior direito, às avaliações periódicas sob registro fotográfico e adesão terapêutica adotada em cada etapa processual para melhor compreensão e avaliação integral do usuário. **Conclusões:** Assim, ao concluir o tratamento e acompanhamento com o usuário percebeu-se que, o mesmo apresentou melhora significativa da sua qualidade de vida, melhorando o seu convívio social e familiar, além de melhor percepção sob sua autoestima e autoimagem.

Palavras-chave: Relatos de Casos; Úlcera Venosa; Cicatrização de Feridas; Assistência de Enfermagem.

ABSTRACT

Objective: To report nursing care to patients with venous ulcers and the impact on the user's quality of life. **Methodology:** This is a qualitative study of the case report type with a qualitative design, following the checklist of the Case Report Guidelines (CARE) of the EQUATOR Network. **Results:** In the present study, it was possible to observe the healing evolution of a venous ulcer located in the right lower limb, the periodic evaluations under photographic record and therapeutic adherence adopted in each procedural step for better understanding and integral evaluation of the user. **Conclusions:** Thus, upon completing the treatment and follow-up with the user, it was noticed that he presented a significant improvement in his quality of life, improving his social and family life, in addition to a better perception of his self-esteem and self-image.

Keywords: Case Reports; Venous Ulcer; Wound Healing; Nursing Assistance.

RESUMEN

Objetivo: Relatar los cuidados de enfermería a pacientes con úlceras venosas y el impacto en la calidad de vida del usuario. **Metodología:** Se trata de un estudio cualitativo del tipo reporte de caso con diseño cualitativo, siguiendo la lista de verificación de las Directrices de Reporte de Casos (CARE) de la Red EQUATOR. **Resultados:** En el presente estudio fue posible observar la evolución de la cicatrización de una úlcera venosa localizada en miembro inferior derecho, las evaluaciones periódicas bajo registro fotográfico y la adherencia terapéutica adoptada en cada paso del procedimiento para una mejor comprensión y evaluación integral del usuario. **Conclusiones:** Así, al finalizar el tratamiento y seguimiento con el usuario, se percibió que presentaba una mejora significativa en su calidad de vida, mejorando su convivencia social y familiar, además de una mejor percepción de su autoestima y Auto imagen.

Palabras clave: Informes de Casos; Úlcera Venosa; Cicatrización de la Herida; Asistencia de Enfermería.

INTRODUÇÃO

A úlcera venosa crônica é considerada a mais comum entre as outras etiologias de feridas, sendo considerada um problema de saúde pública pela complexidade e cronicidade. As úlceras venosas, caracterizam-se por ser resultado de uma incompetência valvular associada ou não por obstrução do fluxo venoso, são lesões que tem o processo de cicatrização estagnado por um período de seis semanas ou mais, essas feridas têm uma longa duração, são recorrentes e por ter a cicatrização lenta, em meses ou anos, acarreta em danos na qualidade de vida do paciente bem como provoca altos custos para o tratamento ⁽¹⁾.

As úlceras venosas acometem aproximadamente 1 a 2% da população mundial e nacionalmente representa a 14^o causa de afastamento das funções laborais de forma temporária e a 4^o maior causa de afastamento definitivo, pois cerca de 70 a 90% das úlceras varicosas acometem os membros inferiores ⁽¹⁾.

Em face ao exposto, os impactos gerados pelas úlceras venosas não estão ligados somente ao fator econômico, mas também aos aspectos físicos e psicossociais. São muitas as consequências negativas geradas pela lesão, em que se pode citar a dificuldade de convívio social, problemas de depressão, ansiedade, raiva, vergonha, interferindo no estado de

equilíbrio, autoimagem, autoestima, autocuidado e consequentemente na Qualidade de Vida (QV) do indivíduo e seus familiares sendo esse um fenômeno relevante para o cuidado em saúde ⁽²⁾.

A fragilização do indivíduo com ferida crônica é uma tendência predominante nesses casos, por isso, o apoio emocional deve ser considerado prioridade, favorecendo a autonomia na tomada de decisões dos problemas desencadeados pela lesão. Todavia, o impacto gerado na QV da pessoa com ferida nem sempre é fácil de ser dimensionado pelos profissionais de saúde, o que gera uma maior complexidade e dificulta a assistência prestada ^(2,3).

Nesse sentido, os profissionais de saúde desenvolvem um papel fundamental na assistência a um portador de úlcera venosa crônica, visto que, atuam com objetivo de reduzir os impactos que a doença impõe a pessoa acometida, bem como, na busca pela promoção da saúde e prevenção de agravos ⁽³⁾.

Destaca-se que a atuação do enfermeiro no cuidado a pessoas com feridas é regulamentada pela resolução do Conselho Federal de Enfermagem (COFEN) n^o 0567/2018 que dispõe da atuação da equipe de enfermagem nos cuidados aos pacientes com feridas ⁽⁴⁾. Por isso, ao enfermeiro, cabe a autonomia e responsabilidade em todas as tomadas de decisões, bem como, a pactuação com a

equipe multidisciplinar no acompanhamento durante todo processo de cuidado prestado a pessoa com ferida ⁽¹⁾.

É imprescindível ressaltar a importância do enfermeiro na assistência de pessoas portadoras de feridas, entretanto, muitas vezes os cuidados se baseiam em evidências frágeis e que não atendem as informações e condutas precisas e cientificamente validadas. Os produtos no mercado vêm se inovando e se desenvolvendo buscando eficácia no tratamento de feridas, o que exige do enfermeiro capacitação técnica e científica para melhor avaliação e direcionamento do plano assistencial condizente com o quadro atual do usuário ⁽⁵⁾.

Face às considerações ora mencionadas, questiona-se: Como é realizada a assistência da enfermeira a um portador de úlcera venosa crônica e qual a importância a qualificação do enfermeiro na cicatrização de feridas? Quais os impactos que a ferida crônica provocou na qualidade de vida do usuário do presente estudo? O presente estudo tem como objetivo geral: relatar a assistência de enfermagem ao paciente com úlcera venosa e o impacto na qualidade de vida do usuário.

MÉTODOS

Trata-se de um estudo qualitativo do tipo relato de caso com delineamento qualitativo, seguindo a lista de verificação

da Case Report Guidelines (CARE) da EQUATOR Network⁽⁶⁾. Os relatos de caso descrevem uma situação, de forma a compreender e interpretar as diferentes fases do caso ⁽⁷⁾.

O estudo foi desenvolvido a partir de um caso de úlcera venosa crônica em um usuário pertencente ao Distrito Sanitário (DS) IV, do município de João Pessoa, no estado da Paraíba. A coleta de dados foi realizada por meio de registros fotográficos registrados em um único aparelho celular durante todo processo de acompanhamento da lesão objetivando analisar a evolução da ferida, acrescido de informações contidas no prontuário familiar, especificamente os impressos usados na assistência de enfermagem.

Para além disso, foi aplicado um questionário estruturado, elaborado pelos pesquisadores, a fim de coletar informações socioeconômicas, a saber: sexo, idade, cor/raça, estado civil, religião, escolaridade, profissão, ocupação, aposentadoria, renda familiar, com quem mora, filhos, uso de medicações, diagnóstico de hipertensão, diabetes ou alguma outra patologia.

Em complemento aos dados coletados, foi realizado um levantamento de artigos através do método de revisão sobre a úlcera venosa crônica e a atuação do profissional enfermeiro na assistência a pessoas com feridas, realizadas buscas em bases de dados e bibliotecas virtuais, como

SciELO, Lilacs, Medline, Pubmed, Cinahl, entre outras.

Esta pesquisa ofereceu riscos previsíveis, porém mínimos, que estão relacionados a desconforto físico, mental e/ou espiritual em que podemos citar o constrangimento e/ou tristeza ao suscitar lembranças desagradáveis acerca do sofrimento físico diante do caso clínico. Para minimizá-los e/ou evitar tais riscos, a pesquisadora manteve a privacidade, discrição, respeito e apoio emocional durante todas as etapas do estudo, respeitando a vontade e desejo do participante de permanecer ou desistir de sua participação em qualquer momento do referido estudo.

Ressalta-se que o presente estudo atendeu aos preceitos éticos, atendendo a resolução nº 466/2012, do Conselho Nacional de Saúde CNS/MS/BRASIL e os princípios evocados pelo Código de Ética dos Profissionais de Enfermagem – Resolução do Conselho Federal de Enfermagem - COFEN nº 564/2017 no que tange sigilo, privacidade e anuência do participante.

O relato foi apreciado pelo Comitê de Ética da Faculdade de Ciências Médicas da Paraíba/ FCMPB sob CAAE: 60807922.6.0000.5178 e aprovado pelo parecer número 5.617.081. O Termo de Consentimento Livre e Esclarecido (TCLE) foi devidamente assinado pelo participante e pela pesquisadora.

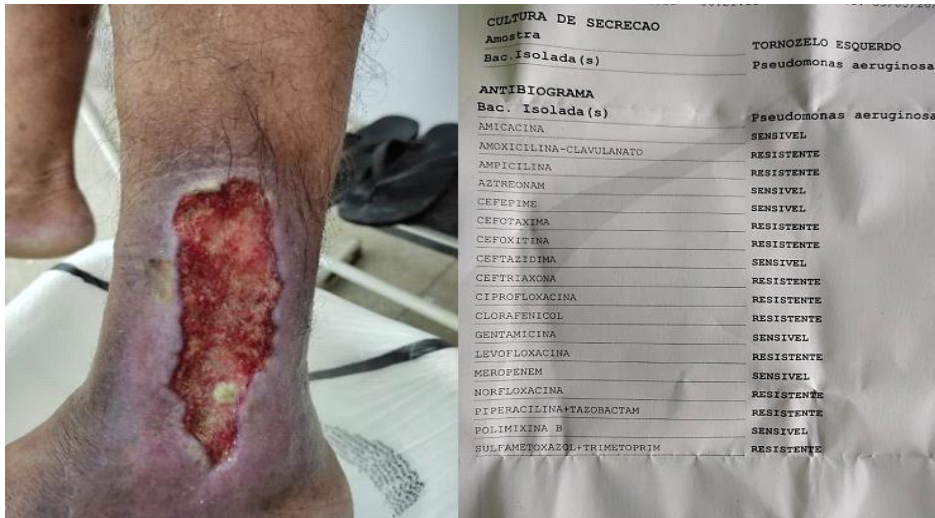RESULTADOS

Paciente, A.B.S, sexo masculino, 72 anos, residente no município de João Pessoa no estado da Paraíba, pai de uma filha de 40 anos, divorciado, morando com a atual companheira. É pedreiro e carpinteiro, porém trabalha atualmente com conserto de bicicletas. Possui ensino fundamental incompleto, é aposentado com renda mensal familiar de 1 salário mínimo, autodeclarado branco e segue a religião católica. Nega etilismo e tabagismo.

Como comorbidades possui Hipertensão Arterial Sistêmica (HAS) e Diabetes Mellitus tipo II, ambas patologias descobertas pelo usuário há aproximadamente 15 anos. Faz uso de Losartana 50mg e Captopril 25mg, bem como insulina NPH.

O usuário busca a unidade de saúde da família com queixa de dor em membro inferior direito e dificuldade de locomoção devido a uma lesão no membro que se mantinha aberta há mais de quatro anos. Afirma ter surgido inicialmente por rejeição a placa colocada no membro após acidente automobilístico, sendo submetido a diversos tratamentos tópicos, medicações analgésicas e antibióticos, porém sem sucesso. Em primeira avaliação, encontrava-se ansioso, apreensivo, colaborativo, com face de dor, porém normocárdico, eupneico, normocorado, hipotenso e afebril.

Figura 1 - Úlcera venosa crônica na primeira avaliação, presença esfacelo no leito, hiperemia e edema no membro com cultura da lesão com resultado *Pseudomonas Aeruginosa*.



Fonte: Arquivo pessoal do autor, 2022

Lesão localizada em membro inferior direito (MID) apresentando aproximadamente 15cm de diâmetro, com presença de pulso tibial posterior e pedioso, sinais flogísticos (dor, rubor, calor, edema, hiperemia), pele perilesional apresentando dermatite ocre, bordas irregulares e maceradas. O leito da lesão possui esfacelo e tecido de granulação, exsudato alto, de coloração amarelo esverdeado com presença de odor característico.

Após a avaliação inicial da lesão, foi realizada limpeza da ferida seguindo os seguintes passos: limpeza com soro fisiológico 0,9%, sabonete antisséptico com poli-hexanida (PHMB), aplicação de cobertura primária com alginato de cálcio e gaze estéril, e como cobertura secundária

utilizou-se a terapia compressiva com atadura.

O usuário foi orientado quanto ao repouso e elevação do membro por ao menos 40 minutos por dia visando a redução do edema, aumentar a ingestão hídrica, e ingestão de alimentos adequados e necessários para auxiliar na cicatrização, bem como foi solicitada cultura bacteriológica da lesão, mapa de pressão e avaliação diária da glicemia em jejum pelo teste capilar para monitoramento.





Foi solicitado também avaliação da equipe multiprofissional, incluindo: médico, nutricionistas, farmacêutico e fisioterapeuta. Foram avaliadas a alimentação do usuário, índice de massa corporal, administração de medicamentos orais e injetáveis, realização de avaliação cinético postural, para melhor

compreensão, e avaliação integral do usuário visando a redução de fatores de

retardo da cicatrização.

Quadro 1 - Evolução da úlcera Venosa Crônica, limpeza da lesão, curativo utilizado.

IMAGEM	LESÃO	DATA	LIMPEZA	COBERTURA
	<ul style="list-style-type: none"> - Sinais flogísticos - Esfacelos - Maceração de bordas - Dermatite ocre - Tecido de granulação - Exsudato alto 	08.02.2022	SF 0,9% + sabonete antisséptico com PHMB	Creme barreira (perilesão) + alginato de cálcio em fita + gaze estéril + atadura
	<ul style="list-style-type: none"> - Sinais flogísticos - Dermatite ocre - Maceração das bordas - Tecido de granulação - Exsudato alto - Pseudomonas aeruginosa 	22.02.22	SF 0,9% + sabonete antisséptico com PHMB	Creme barreira (perilesão) + alginato de cálcio em fita + gaze estéril + atadura
	<ul style="list-style-type: none"> - Dermatite ocre - Maceração das bordas - Tecido de granulação - Exsudato alto 	24.03.2022	SF 0,9% + sabonete antisséptico com PHMB	Creme barreira (perilesão) + alginato de cálcio em fita + gaze estéril + atadura
	<ul style="list-style-type: none"> - Dermatite ocre - Maceração das bordas - Tecido de granulação - Exsudato alto - Bactéria acinobacter spp 	01.04.22	SF 0,9% + sabonete antisséptico com PHMB	Creme barreira (perilesão) + alginato de cálcio em fita + gaze estéril + terapia compressiva com atadura
	<ul style="list-style-type: none"> - Dermatite ocre - Aproximação das bordas - Aumento do tecido no leito da lesão - Tecido de granulação - Esfacelos - Exsudato baixo 	25.04.22	SF 0,9% + sabonete antisséptico com PHMB	Creme barreira (perilesão) + ácido hialurônico + gaze com PHMB (Kérlix)+ Bota de Unna

	<ul style="list-style-type: none"> - Dermatite Ocre - Tecido de Granulação - Aproximação das bordas - Aumento do tecido no leito - Exsudato baixo 	06.05.2022	SF 0,9% + sabonete antisséptico com PHMB	<p>Creme barreira (perilesão) + ácido hialurônico + gaze com PHMB (Kérlix)+ terapia compressiva com atadura</p>
	<ul style="list-style-type: none"> Dermatite Ocre - Tecido de epitelização - Aproximação das bordas - Ferida plana - Sem exsudato 	06.06.2022	SF 0,9% + sabonete antisséptico com PHMB	<p>Creme barreira (perilesão) + ácido hialurônico + gaze com PHMB (Kérlix) + terapia compressiva com atadura</p>
	<ul style="list-style-type: none"> - Ferida plana - Sem exsudato - Sem sinais flogísticos - 100% cicatrizada 	06.07.2022	SF 0,9% + sabonete antisséptico com PHMB	Creme barreira
	<ul style="list-style-type: none"> - 100% cicatrizada - Dadas orientações sobre a manutenção da pele. 	15.07.2022		Creme barreira

Siglas: SF: Soro Fisiológico; PHMB: Polihexametileno-biguanida.

Fonte: Arquivo pessoal do autor, 2022.

DISCUSSÃO

Grande parte das pessoas acometidas por úlcera venosa são do sexo masculino. Observou-se também que pessoas acima de 50 anos, de ambos os sexos, que possuem baixa escolaridade e uma renda igual ou inferior a um salário mínimo são mais propensas a desenvolver as úlceras ⁽⁸⁾. O aumento dos casos de úlceras venosas está relacionado a incidência de comorbidades (Hipertensão Arterial Sistêmica (HAS), Diabetes Mellittus (DM), insuficiência venosa e sobrepeso ou obesidade) no público maior de 60 anos, como é o caso do usuário do

estudo, que é portador de HAS, DM tipo 2, insuficiência venosa, está com sobrepeso, e possui 72 anos ⁽⁹⁻¹⁰⁾.

Ao avaliar a lesão do usuário, pode-se observar características de Insuficiência Venosa Crônica (IVC), destacando a hiperpigmentação da pele, edema, dor, entre outros, sendo essencial a observação desses sinais para melhor decisão das medidas terapêuticas ⁽⁹⁾.

Na maioria das vezes as úlceras obtêm a cura em um longo período, podendo ser ainda maior quando ocorre um processo infeccioso, pois está associado ao aumento do período de

cicatrização da ferida. As infecções em úlceras nas pernas são ocasionadas por bactérias Gram positivas e Gram negativas, acarretando, muitas vezes, em necessidade de internação hospitalar. As bactérias mais comuns em feridas são a *Staphylococcus aureus*, e *Pseudomonas aeruginosa*, o *Enterococcus faecalis*, a *Klebsiella pneumoniae* e a *Escherichia coli*, que apesar de serem comuns são de difícil terapêutica, pois quando se desenvolvem possuem resistência a um ou mais antibióticos se tornando um desafio para assistência e prolongando o tempo de hospitalização⁽¹¹⁾

A cultura para identificação de isolados microbianos torna-se extremamente necessária, visto que possibilita aos enfermeiros uma visão mais crítica sobre as feridas crônicas, evidenciando a possibilidade de resistência bacteriana, o que pode causar aumento do tempo de tratamento e custos institucionais. Nesse sentido, se destacam em três técnicas que são consideradas eficientes na identificação bacteriana, a biópsia, aspiração por agulha e o swab, esta é prática, econômica, não invasiva e guia antibioticoterapia e subsidia testes de sensibilidade⁽¹¹⁾.

Nesse sentido, faz-se necessária a avaliação sistemática e estruturada do leito da ferida, identificando fatores que possam prejudicar a cicatrização. Por isso, criou-se a regra mnemônica utilizando a sigla TIME, em que o T significa a presença ou não de tecido desvitalizado; a letra I, presença de infecção ou colonização; a letra M significa “moisture imbalance” desequilíbrio da umidade; e a letra E,

se refere à “edge”, avaliação da borda da ferida. Após isso, segue-se as próximas etapas, o processo de limpeza da lesão e cobertura adequada para o alcance dos resultados almejados⁽¹²⁾.

Frente à variedade de produtos de ação antisséptica, recomenda-se a busca por aqueles com ações não-tóxicas que possam controlar de forma eficaz a carga bacteriana, reduzir biofilme e promover a cicatrização da ferida crônica. Destaca-se no mercado, atualmente, o polihexametileno-biguanida (PHMB), que possui propriedades antissépticas atuantes na ruptura das células em bactérias gram negativas, gram positivas, anaeróbias e em formação de placas e biofilmes, sendo letal para largo espectro de bactérias e possui baixa toxicidade para células humanas.⁽¹²⁻¹³⁾

Na prática clínica, entre as coberturas mais conhecidas estão os curativos a base de alginatos, que podem apresentar variados formatos de placas sendo planas e porosas, liofilizadas, em fita, em cordão projetados para feridas cavitárias. O alginato de cálcio ou alginato de sódio e cálcio, são derivados de algas marinhas marrons, suas principais características são a absorção de exsudato de feridas com moderado ou alto exsudato, capacidade de manter o leito da lesão úmido, promover o desbridamento autolítico, hemostasia devido aos íons de cálcio, e ajudar a conter sangramentos⁽¹¹⁾.

Outro produto que vem sendo bastante estudado e que foi utilizado no caso relatado é o ácido hialurônico, um polissacarídeo de alto peso

molecular que oferece sustentação, volume, hidratação e elasticidade dos tecidos e que está presente no tecido conjuntivo da derme. O uso nas feridas é eficaz pois tem alta capacidade de reter água, promove o meio úmido e adequado para síntese de colágeno e elastina, favorecendo a cicatrização, tem efeito antioxidante, antiinflamatório, e atua nos radicais livres, protegendo a pele ⁽¹³⁾.

Uma opção de tratamento em casos de úlcera venosa são as terapias compressivas, sendo elas elásticas (meias, bandagens ou multicamadas), inelásticas (bota de unna) ou pneumática intermitente. Destaca-se a bota de unna pela alta efetividade no tratamento de úlceras venosas permitindo a compressão no membro afetado, que facilita o retorno sanguíneo e promove efeitos terapêuticos devido sua composição ⁽¹⁴⁾.

Essa técnica foi desenvolvida em 1896 pelo dermatologista alemão Paul Gerson Unna, e tem se mostrado eficiente no tratamento de úlceras venosas e edema linfático, a sua realização pode ser feita pelo médico ou enfermeiro, e a troca varia de 3 a 7 dias a depender da quantidade de exsudato na lesão ⁽¹⁵⁾. O enfermeiro deverá estar atento à intensidade que irá exercer durante a realização da técnica, visto que, poderá causar garroteamento do membro e pressão ineficaz devido ao afrouxamento da bandagem desencadeando ineficácia do tratamento ⁽¹⁴⁾.

Portanto, o diagnóstico e tratamento de úlceras venosas crônicas e infectadas torna-se um desafio para equipe multidisciplinar. A

equipe, mediante critérios claros de sintomas, avaliação holística é capaz de implementar uma assistência oportuna que ofereça tratamento adequado ⁽¹¹⁾.

CONSIDERAÇÕES FINAIS

Tendo em vista os aspectos observados, é perceptível a relevância e importância da Enfermagem no que tange ao processo cicatricial do paciente. Os enfermeiros são responsáveis por assistirem o indivíduo em sua totalidade, levando em conta suas fragilidades, sejam elas de caráter físico ou emocional. Além disso, tratam as úlceras venosas, acompanham sua evolução, adotam estratégias para promover a cicatrização de lesões já instaladas e previnem outras lesões e recidivas, visando diminuir o desconforto e dores dos pacientes.

Sendo assim, ao concluir o tratamento e acompanhamento com o usuário deste estudo percebe-se que o mesmo apresentou melhora significativa da sua qualidade de vida, melhorando o seu convívio social e familiar. A sua autoestima e autoimagem também foram impactadas de forma positiva, possibilitando sua percepção como pessoa ativa na sociedade, dando fim ao ciclo da lesão que pode perdurar por décadas e que afeta diretamente a saúde mental dos pacientes.

REFERÊNCIAS

1. Cordeiro JPN, Almeida EIA, Magalhães AKG, Galvão AMN, Carvalho HB, Pitta GBB. Treatment of varicose ulcer with unna boot: Adverse effects arising from lack of knowledge in its maintenance. RSD [Internet]. 2022 [cited

- 2022 Nov 28];11(5):e37011527584. doi: <https://doi.org/10.33448/rsd-v11i5.27584>
2. Silva TG, Vasconcelos APL, Ramos EVC, Farias Neto JP. Evaluation of the quality of life of patients with chronic wounds treated at the healing clinic of the University Hospital of Sergipe. Sergipe: Rev Bras Qual Vida. 2017;9(3):234-246. doi: <https://doi.org/10.3895/rbqv.v9n3.6704>
 3. Ascari RA, Müller GV, Carvalho AS, Weihermann AMC. Venous ulcers and the changes caused in the family structure. Rev Enferm Atual In Derme. 2022;96(37):e-021192. doi: <https://doi.org/10.31011/reaid-2022-v.96-n.37-art.1278>
 4. Conselho Federal de Enfermagem [Internet]. Resolução COFEN nº 567, de 04 de fevereiro de 2018. Brasília: COFEN; 2018. [citado 2022 Nov 29]. Disponível em: http://www.cofen.gov.br/resolucao-cofenno-567-2018_60340.html.
 5. Costa JAS, Pitella CQP, Lopes APR, Caetano LCO, Santos KB. Nursing knowledge in chronic wound management in primary health care settings. Rev Enferm Atual In Derme. 2022;96(37):e-021199. doi: <https://doi.org/10.31011/reaid-2022-v.96-n.37-art.1282>
 6. Riley DS, Barber MS, Kienle GS, Aronson JK, Von Schoen-Angerer T, Tugwell P, et al. CARE guidelines for case reports: explanation and elaboration document. J Clin Epidemiol. 2017;89:218-35. doi: <https://doi.org/10.1016/j.jclinepi.2017.04.026>
 7. Casarin ST, Porto AR. Experience Report and Case Study: some considerations. J. nurs. health [Internet]. 2021 [citado nov 29];11(2):e2111221998. Disponível em: <https://periodicos.ufpel.edu.br/ojs2/index.php/enfermagem/article/view/21998>
 8. Santos FVM, Chagas MPL, Chaves RN. Sociodemographic and Epidemiological Profile of Patients Treated with Unna Boot. Rev Saúde. 2020; 7(2):25-40. doi: <http://dx.doi.org/10.12819/rsf.2020.7.2.2>
 9. Bernardino LCS, Santos INB, Estrela FM, Soares CFS, Bina GM, Reis RP, et al. Evolution of pressure injury associated with conservative instrumental breakdown by nurses <https://doi.org/10.31011/reaid-2023-v.97-n.1-art.1604> Rev Enferm Atual In Derme 2023;97(1):e023002
 - in primary health care. Rev Enferm Atual In Derme. 2021;95(34):e-021092. doi: <https://doi.org/10.31011/reaid-2021-v.95-n.34-art.1095>
 10. Fadel ARMC. Caracterização do perfil epidemiológico e demográfico de pacientes com Lesões de membros inferiores: estudo de prevalência em um hospital privado de Minas Gerais. Minas Gerais. monografia (Especialização em Enfermagem) - Universidade Federal de Minas Gerais; 2020.
 11. Garcia TF, Silva PGA, Barcelos BJ, Miranda MGR, Alonso CS, Abreu MNS, et al. Criteria to evaluate the quality of alginate wound dressings. Rev Bras Enfermagem. 2021;74(4):e20201091. doi: <https://doi.org/10.1590/0034-7167-2020-1091>
 12. Santos MC. Efetividade do polihexametileno-biguanida (PHMB) na redução do biofilme em feridas crônicas: revisão sistemática. Paraná. dissertação (Mestrado em Enfermagem) - Universidade Federal do Paraná; 2017.
 13. Silva APR, Silva JC, Campos RMB, Abreu AM. The use of Hyaluronic Acid for wound healing: integrative literature review. RSD. 2022;11(5):e58711528581. doi: <https://doi.org/10.33448/rsd-v11i5.28581>
 14. Motta ALC, Oliveira EC, Silva GC. The role of nursing in the application of Unna Boots for treatment of venous injuries. Brazilian Journal of Development. 2022;8(9):61671-9. doi: [10.34117/bjdv8n9-084](https://doi.org/10.34117/bjdv8n9-084)
 15. Cardoso LV, Godoy JMP, Godoy MFG, Czorny RCN. Compression therapy: Unna boot applied to venous injuries: an integrative review of the literature. Rev Esc Enferm USP. 2018;52:e03394. doi: <http://dx.doi.org/10.1590/S1980-220X2017047503394>

Contribuição dos autores

Maria Karoline Santos Lima: contribui substancialmente na concepção e/ no planejamento do estudo. Obtenção, Análise e interpretação dos dados

Hevillyn Cecília Ventura Barbosa Marinho: Obtenção, Análise e interpretação dos dados

José Arthur Guimarães dos Santos: Redação e/ revisão crítica e aprovação final da versão publicada

Kalyne Araújo Bezerra: contribui substancialmente na concepção e no planejamento do estudo. Obtenção, Análise e interpretação dos dados

Kleyton Wesllen de Lima Ferreira: Redação e/ revisão crítica e aprovação final da versão publicada

Raissa Lima Coura Vasconcelos: Redação e/ revisão crítica e aprovação final da versão publicada

Fabíola Moreira Casimiro de Oliveira contribui substancialmente na concepção e/ no planejamento do estudo. Obtenção, Análise e interpretação dos dados

Fomento: não há instituição de fomento

Editor Científico: Francisco Mayron Moraes Soares. Orcid: <https://orcid.org/0000-0001-7316-2519>

Editor Associado: Edirlei Machado dos-Santos. Orcid: <https://orcid.org/0000-0002-1221-037>